

## AMIBIASE (ou AMIBOSE)

### Plan de cours

Introduction : Les amibes.....	2
I - DEFINITION de l'amibose .....	2
II - EPIDEMIOLOGIE .....	2
II.1 - Agent pathogène.....	2
II.2 - Réservoir.....	3
II.3 - Cycle.....	3
II.4 - Répartition géographique .....	3
III - CONTAMINATION.....	3
IV - CLINIQUE.....	3
IV.1 - "Amibiase-infestation" .....	3
IV.2 - Amibiase intestinale .....	3
IV.3 - Amibiase tissulaire .....	4
V - DIAGNOSTIC. ....	4
V.1 - Amibiase intestinale:.....	4
V.2 - Abscès amibien : .....	4

Copyright des illustrations : Laboratoire de Parasitologie-Mycologie, Faculté de Médecine de Montpellier-Nîmes



## INTRODUCTION : LES AMIBES

Les amibes sont des protozoaires constituant le sous-embranchement des Rhizopodes, caractérisés par une motilité cellulaire sans flagelles. Bien que la plupart d'entre elles soient des organismes libres, il existe un certain nombre d'amibes parasitant le tube digestif de l'homme. Il est important de savoir que la plupart sont non pathogènes. Il convient de connaître au moins l'existence et le nom de ces dernières afin de pouvoir interpréter les comptes-rendus d'examen parasitologiques des selles les mentionnant, et d'avoir une conduite à tenir adaptée à la réalité du patient. Quelques schémas d'amibes pathogènes et non pathogènes sont montrés sur la Figure à la fin de ce cours. Parmi les non-pathogènes, citons *Entamoeba coli*, *Pseudolimax butschlii*, *Endolimax nana*... Les cas de *Dientamoeba fragilis* et *Blastocystis hominis* (ce dernier n'étant d'ailleurs pas vraiment une amibe) sont à part car, s'il en existe de nombreux porteurs sains, il semble que ces deux organismes puissent être responsables de troubles digestifs.

D'autres amibes du genre *Acanthamoeba* sont responsables d'infections cornéennes le plus souvent liées au port de lentilles de contact, et dont il faut avoir connaissance.

Mais, sans nul doute, l'amibe ayant le plus d'importance en pathologie humaine est *Entamoeba histolytica*, responsable de l'amibose (ou amibiase) humaine, et qui fait donc l'objet de ce cours.

### Pour en savoir plus

Certaines amibes non parasites (vivant dans cours d'eau, lacs, piscines) peuvent exceptionnellement parasiter l'homme et entraîner des méningo-encéphalites au pronostic gravissime, le plus souvent fatal. Il s'agit des genres *Naegleria*, *Hartmannella* et *Acanthamoeba*. On ignore la pathogénie de ces infections.

## I - DEFINITION DE L'AMIBOSE

Parasitose grave, très largement répandue en zones tropicale et sub-tropicale. Elle est due à un protozoaire *Entamoeba histolytica*, espèce spécifiquement humaine, provoquant typiquement un syndrome de recto-colite, avec possibilité de localisations secondaires tissulaires diverses.

## II - EPIDEMIOLOGIE

### II.1 - Agent pathogène

*Entamoeba histolytica* est un protozoaire Rhizopode, appartenant à l'ordre des Euamoebida. Ce parasite se présente sous deux formes végétatives et une forme kystique.

#### a) Forme végétative "minuta" (= non pathogène)

Forme mobile de 10 à 20 µm de diamètre.

Son cytoplasme présente deux zones :

- un ectoplasme périphérique, hyalin et transparent, intervenant dans la formation des pseudopodes, qui sont des excroissances du cytoplasme permettant le mouvement,
- un endoplasme central, granuleux, contenant les organites caractéristiques du cytoplasme (surtout des vacuoles alimentaires).

Le noyau central, arrondi, contient de la chromatine disposée en couronne régulière sur la membrane du noyau et un caryosome central.

#### b) Forme végétative "histolytica" (= pathogène)

Elle a la même morphologie générale que la forme «minuta» mais de plus grande taille que celle-ci (20-30 µm).

Elle contient dans son cytoplasme des débris ingérés par l'amibe au cours de sa progression dans les tissus, et en particulier des globules rouges: c'est une forme **hématophage**.

Ces deux formes végétatives se multiplient par division binaire, à un rythme lent pour la forme «minuta», à un rythme accéléré pour la forme «histolytica».



c) Kyste :

Celui-ci est sphérique, de 12 à 16 µm de diamètre, et possède quatre noyaux. C'est la forme de survie du parasite dans le milieu extérieur, et bien entendu sa forme de dissémination.

## II.2 - Réservoir

Celui-ci est strictement humain.

## II.3 - Cycle

- L'ingestion de kystes mûrs est suivie du déenkystement dans le milieu gastro-intestinal : les noyaux se divisent une fois, et donnent huit amœbules (amibes végétatives de forme « *minuta* »).

- Dans la lumière du colon: les formes « *minuta* » se divisent ("**amibiase infestation**") et sont éliminées dans le milieu extérieur sous forme de kystes.

### - Passage à la pathogénicité :

Si les conditions sont propices (facteurs de l'hôte + facteurs du parasite = potentialité pathogène de souches), les formes végétatives grandissent, érodent la paroi intestinale et deviennent hématophages. Elles ont un important pouvoir lytique sur les tissus et progressent de proche en proche, créant des ulcères étendus dans la paroi intestinale (abcès en bouton de chemise), avec possibilité de dissémination à distance et formation d'abcès amibiens dans d'autres organes : foie (forme la plus fréquente), poumons, plus rarement cerveau.

## II.4 - Répartition géographique

L'affection est fréquente en zone inter-tropicale. Quelques foyers autochtones ont parfois été décrits en pays tempérés.

## III - CONTAMINATION

\* Le mode habituel de contamination est la contamination indirecte par ingestion d'aliments (légumes crus) ou de boissons ayant subi une contamination fécale. Les kystes, résistant dans le milieu extérieur, sont alors les formes infestantes.

\* Un autre mode de contamination possible est le contact direct, dans les cas de concentrations humaines: prisons, asiles, internats, camp, etc.

## IV - CLINIQUE

### IV.1 - "Amibiase-infestation"

Présence d'amibe « *minuta* » dans le colon et de kystes dans les selles, sans manifestations pathologiques (portage "sain").

### IV.2 - Amibiase intestinale

Elle résulte de la transformation de l'amibe « *minuta* » en forme « *histolytica* », pathogène. Elle se manifeste surtout sous forme de **dysenterie amibienne**: évacuation fréquente de selles non fécaloïdes :

\* douleurs abdominales

\* cinq à six "selles" / jour **muco-sanglantes** (crachats rectaux)

+ ou **afécales** (différentes de la dysenterie et de la diarrhée)

avec **épreinte** (= coliques sans évacuation) et **ténésme** (= spasme douloureux du sphincter).

\* si le syndrome dysentérique persiste :

asthénie

amaigrissement

yeux excavés

teint grisâtre ("teint patate")

A cette symptomatologie peuvent succéder pendant des années des états colitiques chroniques d'origine amibienne: ils sont dus aux lésions cicatricielles, déshabitées par les amibes, plutôt qu'à de prétendues formes chroniques de l'amibiase. Il s'agit d'une **entérocolite muco-membraneuse** avec



alternance de constipations et fausses diarrhées, aérophagie, troubles gastriques, asthénie et amaigrissement, similaire aux fameuses "colopathies fonctionnelles".

### IV.3 - Amibiase tissulaire

\* **Amibiase hépatique:** abcès amibien du foie, forme la plus fréquente.

Il résulte de la localisation hépatique de la forme « *histolytica* » qui migre depuis les abcès de la muqueuse colique vers le foie par le système-porte. Au niveau du foyer, il y a une thrombose parasitaire, puis hépato-nécrose ; les foyers s'agrandissent, confluent et forment un **abcès amibien** caractérisé cliniquement par :

- la douleur : pesanteur puis douleurs de l'hypochondre droit, avec irradiation dans l'épaule (douleur en bretelle); manœuvre douloureuse à l'ébranlement,
- la fièvre : variable et irrégulière, elle peut parfois être très élevée.
- l'hépatomégalie : de taille variable, elle peut s'accompagner d'un état sub-ictérique ou ictérique.
- L'abcès (à la ponction) contient un pus couleur «chocolat» stérile.

\* **Amibiase pulmonaire**

Le poumon est l'organe le plus fréquemment envahi après le foie.

\* **D'autres localisations** sont possibles: cerveau, rate, etc..

## V - DIAGNOSTIC.

Celui-ci repose sur les éléments cliniques que vont conforter les examens paracliniques et auxquels les examens biologiques vont apporter une confirmation.

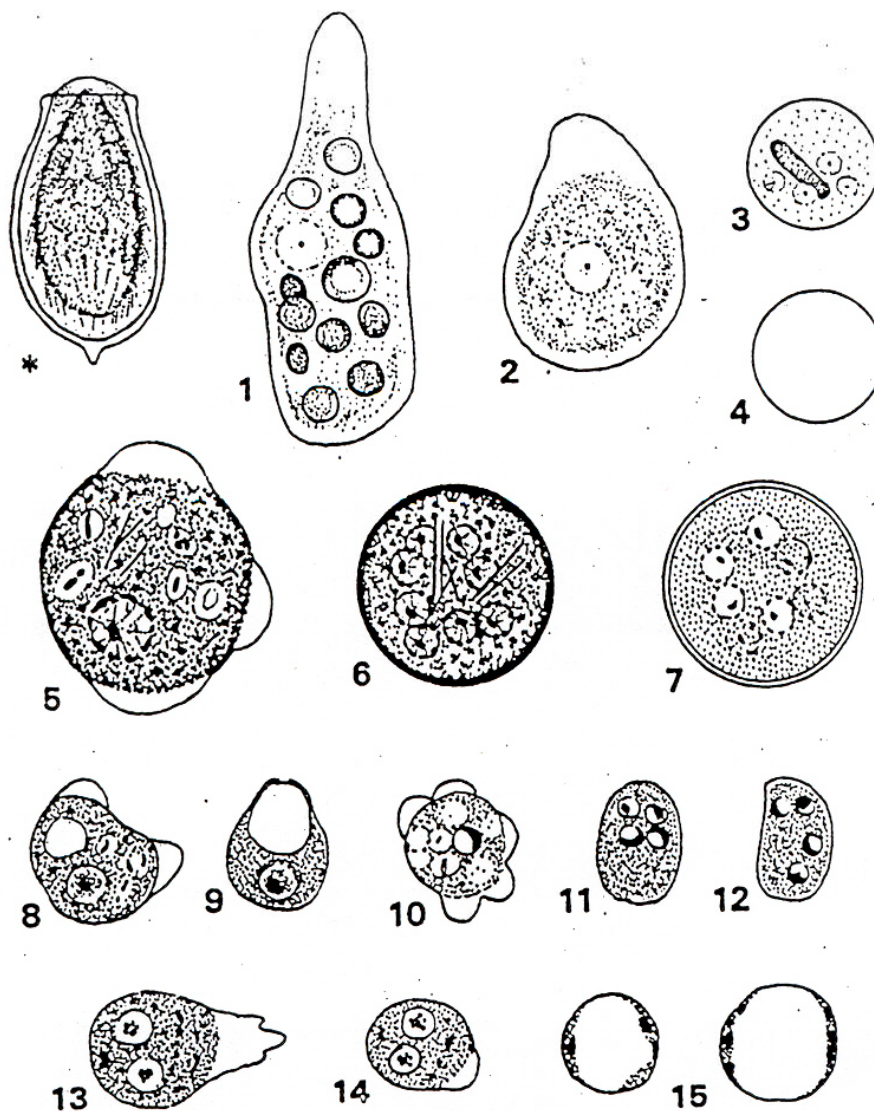
### V.1 - Amibiase intestinale:

- **La rectoscopie** va montrer la présence d'ulcérations «en coup d'ongle».
- **L'examen parasitologique des selles (sur selles fraîchement émises, au laboratoire)** mettra en évidence la présence de formes végétatives d'amibes forme *histolytica* qui confirme le diagnostic de dysenterie amibienne. La seule présence de kystes ou de formes *minuta* correspond à une « amibiase-infestation » qui n'est pas forcément à traiter.

### V.2 - Abcès amibien :

- **La radiologie et l'échographie** vont montrer une image d'abcès à contenu liquidien hypodense, au sein de l'organe atteint.
- **Les techniques d'immunodiagnostic** vont permettre de mettre en évidence un taux significatif d'anticorps spécifiques et permettront de porter le diagnostic formel d'amibiase viscérale **+++**.





### AMIBES ET BLASTOCYSTIS A LA MÊME ÉCHELLE

Coloration hématoxyline ferrique

(le trait vertical représente 20 microns)

- \*. Oeuf de *Clonorchis sinensis*, servant de référence avec les oeufs d'Helminthes.  
 1. Trophozoïtes d'*Entamoeba histolytica* forme hématophage. 2. Trophozoïte d'*Entamoeba histolytica* forme *minuta*. 3. Kyste mûr coloré d'*Entamoeba histolytica*. 4. Le même non coloré. 5. Trophozoïte d'*Entamoeba coli*. 6 & 7. Kystes mûrs d'*Entamoeba coli*, coloré et non coloré. 8 & 9. Trophozoïte et kyste de *Pseudolimax butschlii*. 10. Trophozoïte d'*Endolimax nana*. 11 & 12. Kystes d'*Endolimax nana*. 13 & 14. Trophozoïtes de *Dientamoeba fragilis*, non coloré et coloré. 15. *Blastocystis hominis*.