

Parasitoses digestives : lambliaze, taeniasis, ascaridiose, oxyurose, amibiase, hydatidose (100)

Docteur François DURAND, Docteur Marie-Pierre BRENIER-PINCHART,
Professeur Hervé PELLOUX
Avril 2004 (Mise à jour juin 2005)

Pré-Requis :

Pour faciliter la compréhension de cette leçon, il est conseillé d'avoir des connaissances de Parasitologie (cours de Parasitologie de DCEM1 – Parasitoses digestives).

Résumé :

Ces six maladies parasitaires (deux protozooses et quatre helminthiases) provoquent des atteintes intestinales et/ou hépatiques. Toutes peuvent être rencontrées en France chez des sujets n'ayant jamais voyagés. Cependant, cinq d'entre elles (lambliaze, taeniasis, ascaridiose, oxyurose et amibiase) atteignent plus fréquemment les personnes vivant des zones chaudes et humides à faible niveau d'hygiène ou des sujets ayant séjournés dans ces régions du monde.

Mots-clés :

Lambliaze, taeniasis, ascaridiose, oxyurose, amibiase, hydatidose, péril fécal, atteintes digestives, examen parasitologique des selles.

Références :

- Parasitologie-Mycologie, ANOFEL, 7ème édition, Format Utile.
- E. PILLY, Maladies Infectieuses et Tropicales, APPIT, 18ème édition, 2M2 éd.
- Aide-Mémoire de Parasitologie et de Pathologie Tropicale, P. Bourré, 3ème édition, Médecine-sciences, Flammarion.

1. Oxyurose

1.1. Définition

L'oxyurose est due à la présence dans l'intestin d'*Enterobius vermicularis*. Les oxyures sont des vers ronds (nématodes) blanchâtres mesurant de 5 mm (mâles) à 1 cm (femelles) de long. Présente partout dans le monde, très contagieuse, cette nématodose peut avoir un retentissement clinique essentiellement chez l'enfant.

1.2. Epidémiologie

Il s'agit d'une parasitose digestive cosmopolite mais dont la fréquence et l'intensité du parasitisme sont plus élevées dans les pays en voie de développement à faible niveau d'hygiène. Le portage à la bouche de doigts souillés par le grattage de la région anale explique la grande contagiosité chez les enfants et, par la même, les contaminations familiales et en milieux scolaires.

1.3. Cycle



Les oxyures adultes s'accouplent dans la région iléo-caecale. Puis, les femelles parcourent le côlon jusqu'à la marge anale qu'elles atteignent en principe le soir ou au début de la nuit. Les oeufs embryonnés sont alors libérés au niveau des plis radiés de l'anus et sont immédiatement infestants, c'est à dire sans attendre une maturation dans le milieu extérieur. L'auto-infestation en est ainsi facilitée de même que la transmission inter-humaine par les vêtements, la literie ou les mains.

Une fois ingérés par un proche ou par le patient lui-même, les oeufs éclosent dans l'estomac, libèrent des larves qui migrent vers la région iléo-caecale et deviennent adulte après 3 semaines et 5 mues successives. Il n'existe pas de passage extra-intestinal.

1.4. Diagnostic clinique

Le prurit anal fait l'essentiel du tableau clinique de cette parasitose. Le patient s'en plaint essentiellement le soir au moment du couché. Chez l'enfant, il peut être accompagné de troubles du comportement à type d'irritabilité, de cauchemars et d'insomnies mais aussi de douleurs abdominales et de diarrhées.

L'examen clinique peut montrer des lésions de grattage de la marge anale. Des atteintes vulvaires sont décrites chez la fille et des oxyures ont été parfois retrouvés sur des pièces opératoires d'appendicectomie.

1.5. Diagnostic biologique

Le diagnostic macroscopique montrant la présence de petit vers ronds blanchâtres dans les selles peut être fait par le patient lui-même ou la mère d'un enfant atteint. La mise en évidence d'œufs d'oxyure dans les selles est rare du fait de la ponte de ceux-ci par les femelles en dehors du tube digestif dans les plis radiés de l'anus.

La méthode de choix pour la mise en évidence des oeufs est d'utiliser la technique du ruban adhésif transparent (ou technique de Graham ou "scotch test") : le matin, de préférence avant la toilette et avant défécation, un fragment de ruban adhésif transparent est appliqué sur les plis radiés de l'anus préalablement dépliés. Le ruban est ensuite collé sur une lame pour être examiné au microscope. Les œufs sont incolores, asymétriques, ovalaires et mesurent 55 par 30 microm.

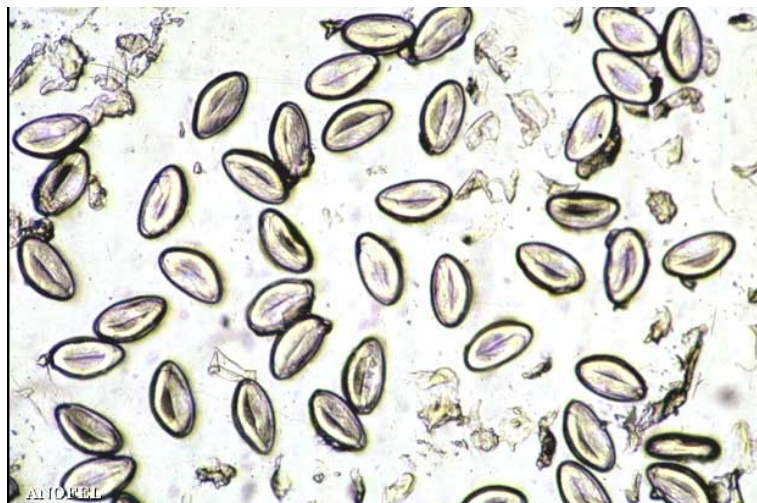

Photo : Scotch-test : *Enterobius vermicularis* (oxyure). Œufs embryonnés

L'œuf d'E. vermicularis est de taille moyenne, asymétrique avec une face convexe et une face aplatie, à paroi claire, épaisse et lisse. Ces œufs présentés ici sont embryonnaires, on retrouve la larve infectante.

1.6. Traitement et prophylaxie

- **Traitement médicamenteux** en prise unique à renouveler 21 jours après la première prise :
 - FLUVERMAL® (flubendazole) 100mg en une prise ou
 - ZENTEL® (albendazole) 200mg en une prise avant 2 ans, 400 mg en une prise après 2 ans ou
 - COMBANTRIN® ou HELMINTOX® (pamoate de pyrantel) 12,5 mg/kg en une prise.
- **Pour prévenir les ré-infestation** : Traitement de la famille vivant au contact du patient, changement du linge et de la literie le jour du traitement. Lavage des mains après défécation et avant les repas, brossage et coupage des ongles régulièrement.

2. Ascaridiose

2.1. Définition

Cette affection est due à un nématode, *Ascaris lumbricoides*, qui infecte spécifiquement l'organisme humain. Ver rond blanc rosé, le mâle peut mesurer jusqu'à 15 cm et la femelle jusqu'à 20 cm. L'ascaridiose est caractérisée par des symptômes pulmonaires précoces suivis de symptômes intestinaux.

2.2. Epidémiologie

L'ascaridiose est une parasitose cosmopolite. Peu fréquente en France et dans les pays tempérés, elle est très répandue dans les zones tropicales où les conditions d'hygiène sont mauvaises. Certaines populations sont infectées à 100% dans ces pays.

2.3. Cycle

Les adultes vivent dans l'intestin grêle où leur longévité ne dépasse que rarement un an. Après accouplement, les femelles pondent des oeufs qui vont être excrétés avec les selles. Ces oeufs ne sont pas embryonnés et nécessiteront une maturation dans l'environnement durant trois semaines. L'autoinfestation est ainsi rendue impossible.

Une fois embryonnés, les oeufs ingérés à partir d'aliments souillés atteignent l'intestin grêle, éclosent et libèrent une larve infestante qui va traverser la paroi intestinale. En suivant le réseau sanguin veineux, les larves passent par le foie puis rejoignent le cœur droit puis les poumons où elle pénètrent dans les alvéoles pulmonaires. Elles remontent les voies respiratoires jusqu'au pharynx puis sont dégluties pour redescendre dans le tube digestif. Elles atteignent leur maturité dans le jéjunum où elles restent au stade adulte. Deux mois seront nécessaires aux femelles pour pondre à nouveau des oeufs.

2.4. Diagnostic clinique

En cas de faible parasitisme, l'ascaridiose peut ne pas être symptomatique.

- **A la phase de migration larvaire :** En cas de parasitisme élevé au moment de la pénétration alvéolaire des larves d'ascaris, on peut observer le classique syndrome de Loeffler qui associe une fièvre autour de 38°C et une toux sèche et éventuellement associées à une dyspnée et des expectorations. Alors que l'auscultation pulmonaire est normale, la radiographie thoracique montre des opacités infiltratives labiles. Cette phase peut durer 15 jours.
- **A la phase de parasitisme intestinal :**
 - Les troubles intestinaux à type de douleurs abdominales diffuses, diarrhées, nausées et vomissements semblent être fréquents. En revanche, les complications chirurgicales (occlusion, perforation intestinale, angiocholite et pancréatite aiguë) et les dénutritions par malabsorption s'observent rarement. Le plus souvent, il s'agit d'enfants très infestés vivant en zone tropicale.
 - L'expulsion par voie orale, nasale ou anale du ver adulte n'est pas rare en cas d'infestation massive et peut amener à faire le diagnostic d'ascaridiose.

2.5. Diagnostic biologique

Les éléments biologiques d'orientation sont l'hyperéosinophilie durant la phase de migration larvaire associée ou non à une hyperleucocytose.

Le diagnostic de certitude repose sur la mise en évidence soit du ver adulte dans les selles ou les vomissements, soit des oeufs d'ascaris dans les selles. Les oeufs émis dans les selles ne sont pas embryonnés et mesurent jusqu'à 70 µm de long sur 50 µm de large. Une double coque brune d'aspect mamelonné entoure l'embryon d'ascaris.

Les larves d'ascaris peuvent éventuellement être retrouvées dans les expectorations accompagnées de cellules granuleuses éosinophiles.



[Photo : expulsion d'Ascaris lumbricoides après traitement par l'invermectine](#)

L'homme s'infeste en ingérant des œufs avec des aliments souillés crus ou de l'eau contaminée. Par l'absence d'hygiène fécale, surtout chez l'enfant, le nombre des adultes colonisant l'intestin est parfois impressionnant. (Parasitologie Mycologie. CHU Libreville-Tours. M. Kombila, D. Richard Lenoble.)

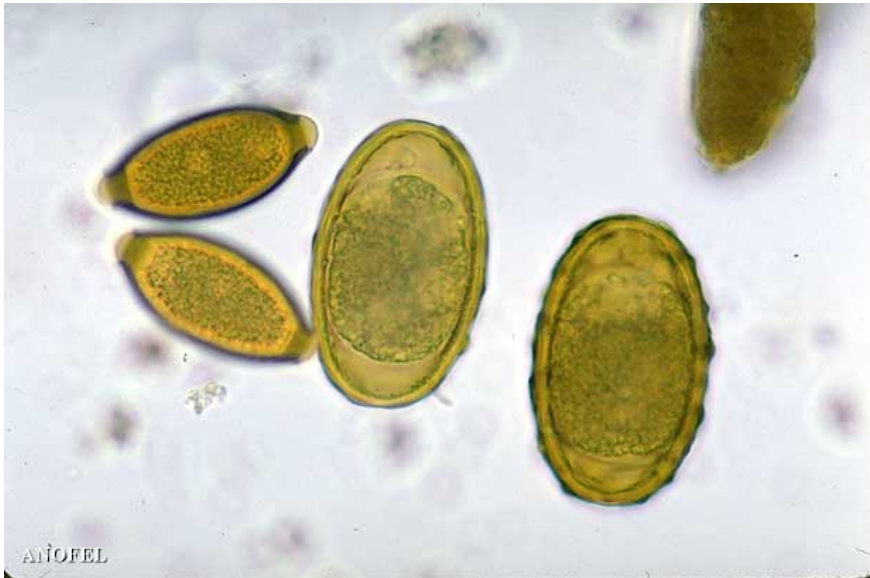

Photo : [Trichuris trichiura \(trichocéphale\) et Ascaris lumbricoides – œufs](#)

Ces deux types d'œufs de nématodes sont bruns, à paroi épaisse et non embryonnés. Ceux de *T. trichiura* ont deux bouchons muqueux aux extrémités. Ceux d'*A. lumbricoides* sont plus gros que ceux de *T. trichiura*, leur coque externe est épaisse et mamelonnée.
(Parasitologie Mycologie. CHU Nancy.)

2.6. Traitement et prophylaxie

- **Traitement curatif :**
 - FLUVERMAL® (flubendazole) 200mg par jour pendant 3 jours ou
 - ZENTEL® (albendazole) 200mg en une prise avant 2 ans, 400 mg en une prise après 2 ans.
 - COMBANTRIN® ou HELMINTOX® (pamoate de pyrantel) 12,5 mg/kg en une prise.
- **Prophylaxie :** Mesures d'hygiène personnelle (propreté des mains et des aliments) et lutte contre le péril fécal à plus grande échelle (traitement des eaux usées, installation d'égouts, de latrines)

3. Taeniasis

3.1. Définition

Il existe deux espèces de vers plats de la classe des cestodes responsables du taeniasis: *Taenia saginata*, dit aussi ténia du bœuf, dont l'infection est peu symptomatique chez l'homme et *Taenia solium*, dit aussi ténia du porc, dont la dissémination des larves dans l'organisme peut provoquer la cysticercose.

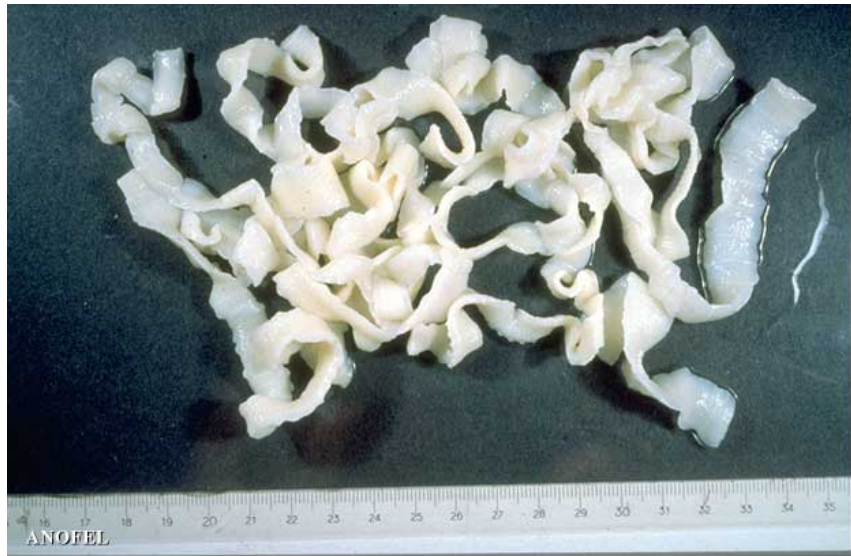3.2. Epidémiologie

Les ténias sont cosmopolites. Avec pour réservoir le bœuf, *T. saginata* est fréquent en France et se retrouve chez 0,5 % de la population principalement chez les sujets consommant de la viande bovine peu cuite.

T. solium ne se rencontre en France qu'en cas de parasitose d'importation. Les contrôles vétérinaires et la tradition de bien cuire la viande de porc ont limité la diffusion de la maladie. Les pays où la religion interdit la consommation de viande de porc sont peu touchés.

3.3. Cycle

Ces cestodes hermaphrodites sont constitués d'un corps formé d'une chaîne d'environ 1000 anneaux et d'une tête mesurant 1 mm et comprenant 4 ventouses, le scolex. La tête de *T. solium* comporte en plus deux couronnes de crochets. Seuls les anneaux terminaux sont murs et mesurent 2 cm de long sur 8 mm de large. *T. saginata* est en moyenne plus long (7 m) que *T. solium* (3 m).



[Photo : Taenia saginata – adulte \(in toto\)](#)

T. saginata, taenia du bœuf, taenia inerte, est dit solitaire. C'est un grand cestode Cyclophyllidé, pouvant atteindre 10 m, constitué d'une chaîne de 500 à 2000 anneaux, prenant naissance à partir d'un petit scolex (1 mm) porteur de 4 ventouses.

(Parasitologie Mycologie. CHU Nice - Reims. M. Gari-Toussaint.)

Les ténias adultes sont retrouvés spécifiquement chez l'homme. Un seul ver parasite le tube digestif d'un hôte. Les anneaux terminaux sont mûrs et se détachent du corps pour être excrétés avec les selles. Fragiles, ils libèrent dans l'environnement des oeufs embryonnés dont l'enveloppe externe fragile disparaît. Il subsiste un embryophore résistant. Ingérés par un hôte intermédiaire spécifique d'espèce (bovins ou porcins), les embryons libérés dans le tube digestif traversent sa paroi et sont disséminés dans l'organisme au niveau des muscles, du tissu sous-cutané et parfois du système nerveux central. Ils s'enkystent alors sous forme de cysticerques, vésicules de 5 à 10 mm de diamètre contenant le futur scolex (protoscolex). L'homme ingère ces cysticerques lors de la consommation de viande insuffisamment cuite, le scolex est alors libéré, se fixe à la paroi intestinale et commence à bourgeonner. Les premiers anneaux mûrs sont libérés à partir du troisième mois après l'infestation et le ver peut persister dans l'intestin plusieurs années.

Lors de l'ingestion accidentelle d'embryophore de *T. solium* par l'homme, la forme larvaire peut atteindre les muscles et le système nerveux central.

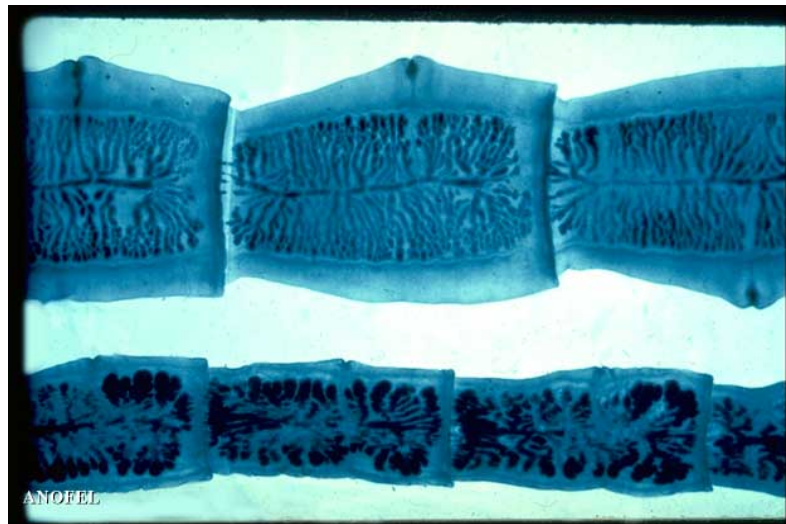
3.4. Diagnostic clinique

La symptomatologie clinique est absente le plus souvent mais il peut être décrit des douleurs abdominales, des nausées et des troubles de l'appétit (anorexie ou boulimie). L'expulsion des anneaux de ténias est parfois rapportée par le patient ou les parents retrouvant dans le lit de leur enfant des anneaux. Il s'agit alors de *T. saginata*.

Dans de rares cas, la migration des larves de *T. solium* dans l'organisme peut provoquer des troubles neurologiques (épilepsie) ou oculaires. Il s'agit de la cysticerose humaine.

3.5. Diagnostic biologique

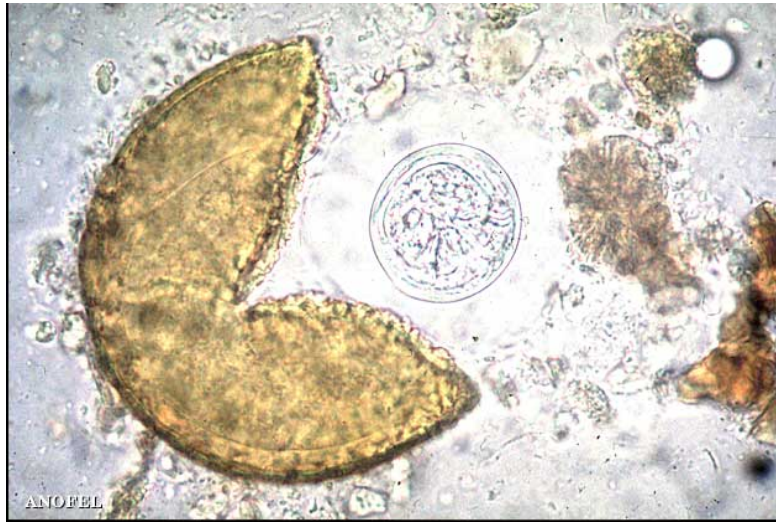Le diagnostic de certitude repose sur la mise en évidence des anneaux de ténias ou encore des œufs de ténias (embryophores). Les anneaux sont retrouvés dans les selles et le linge pour *T. saginata* et les selles uniquement pour *T. solium*. Cette distinction vient du fait que les anneaux de *T. saginata* sont mobiles et peuvent s'expulser par l'anus en dehors de toute défécation. L'examen par transparence des anneaux murs permet de faire la distinction entre les deux espèces de ténias. Les œufs (embryophores) sont retrouvés dans les selles pour les deux espèces ou sur la marge anale ("scotch test") uniquement pour *T. saginata* lorsque les anneaux remplis d'œufs sont rompus au moment du passage actif de l'anus.



[Photo : Taenia saginata \(haut\) et T. solium \(bas\) – adulte, détail des anneaux](#)

Dans les anneaux murs, chez *T. saginata*, l'utérus présente de nombreuses ramifications (15 à 30) dichotomiques. Chez *T. solium* l'utérus présente de 7 à 10 branches latérales épaisses et dendritiques. Les pores génitaux sont latéraux.

(Parasitologie Mycologie. CHU Lille. E. Dutoit.)



[Photo : Taenia – œuf libérant l'embryon hexacante](#)

Chez l'hôte intermédiaire, la larve hexacante, libérée de l'œuf dans le tube digestif, traverse la paroi, puis est entraînée dans le courant circulatoire et dispersée dans l'organisme.
(Parasitologie Mycologie. CHU Nice. M. Gari-Toussaint.)

3.6. Traitement et prophylaxie

- **Traitement curatif :**
 - TREMEDINE® (niclosamide) 2 comprimés à jeun le matin à mâcher avec un peu d'eau puis deux autres comprimés 2 heures plus tard puis rester à jeun pendant 3 heures ou
 - BILTRICIDE® (praziquantel) en dose unique à 10mg/kg.
- **Prophylaxie :** Eviter de consommer la chair de bovins ou de porcins crue ou peu cuite. Contrôle vétérinaire des abattoirs (recherche des cysticerques dans la viande de boucherie)

4. Hydatidose

4.1. Définition

L'hydatidose, ou échinococcose hydatique ou kyste hydatique, est une parasitose dont l'hôte définitif est le chien. Elle est due à un cestode, *Echinococcus granulosus* (ténia des canidés), pouvant atteindre l'homme et provoquer des atteintes hépatiques et pulmonaires graves. L'homme est dans ce cas une impasse parasitaire.

4.2. Epidémiologie

L'hydatidose est une parasitose cosmopolite. Elle est très répandue dans les régions où cohabitent élevages de moutons et chiens de berger : principalement en Amérique du Sud, en Australie et dans le bassin méditerranéen notamment au Maghreb d'où sont originaire les cas importés français. Ils persistent des foyers autochtones actifs en France dans la région Sud-Est et en Corse.

4.3. Cycle

E. granulosus, à l'état adulte, ne mesure que quelques millimètres (3 à 6 mm). La tête (ou scolex) porte quatre ventouses et une double couronne de crochets ce qui permet au parasite de vivre dans l'intestin grêle de son hôte définitif : le chien. Le corps est fait de trois anneaux dont le dernier abrite des centaines d'œufs. Ceux-ci sont excrétés dans la nature où ils résistent plusieurs mois en attendant d'être ingérés par un hôte intermédiaire : un mammifère herbivore, le mouton le plus souvent, mais également l'homme. Les œufs excrétés peuvent persister au niveau du pelage des chiens ce qui constitue un mode de contamination fréquent pour l'homme. Une fois ingérés, ces œufs vont libérer un embryon qui pourra traverser la paroi digestive et disséminer par voie hémotogène pour se fixer dans le foie (50 à 60% des cas) ou dans le poumon (30 à 40%).

Le kyste hydatidique se constitue alors lentement à partir d'une larve (ou hydatide) fixée dans une viscère. Cette structure liquidienne renferme lorsqu'elle est fertile des centaines de milliers d'éléments infestants : les protoscolex. A l'occasion d'une rupture ou d'une fissuration, ces protoscolex peuvent essaimer et constituer alors des sites d'échinococcose secondaire.

4.4. Diagnostic clinique

Après infestation il existe une longue période de latence clinique où en l'absence de complication (fissuration, rupture, surinfection, compression) l'hydatidose va rester asymptomatique.

- **L'hydatidose hépatique** : La période de latence peut durer jusqu'à quinze ans. En l'absence de complication, l'examen clinique peut mettre en évidence une hépatomégalie non douloureuse et des réactions d'hypersensibilité (urticaire, œdème de Quincke). Le diagnostic peut également être évoqué à l'occasion d'un examen d'imagerie abdominale (déformation de la coupole diaphragmatique droite en radiographie de l'abdomen sans préparation ; collection liquidienne en échographie). Mais une complication va le plus souvent faire poser le diagnostic. Il peut s'agir d'une compression des voies biliaires ou du système veineux porte ou cave, de fissuration ou de rupture du kyste entraînant une réaction allergique immédiate, ou encore d'infection de kyste fissuré dans les voies biliaires évoluant alors comme un abcès hépatique.

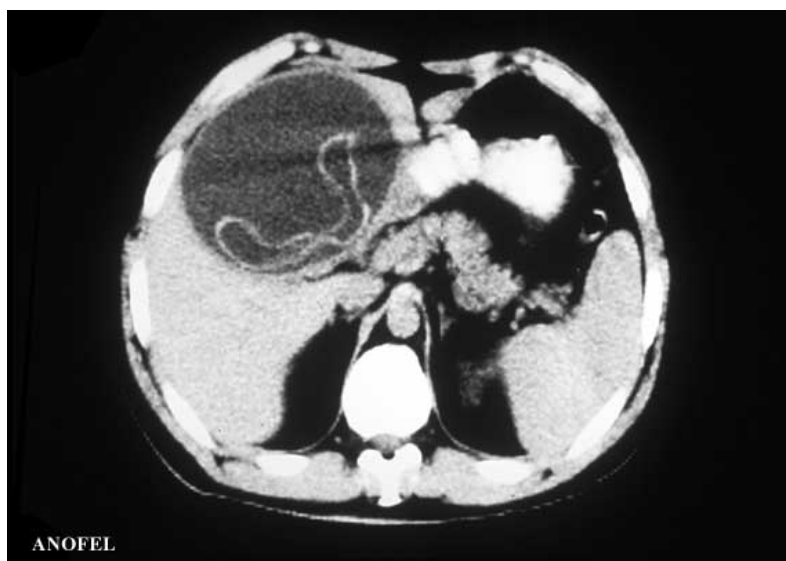

Photo : Foie : kyste hydatidique – aspect radiologique (TDM)

Volumineux kyste uni vésiculaire homogène et liquidien dont la membrane est décollée et festonnée.

- **L'hydatidose pulmonaire** : La période de latence clinique est plus courte que pour l'hydatidose hépatique. Des opacités parenchymateuses pulmonaires uniques ou multiples, arrondies, opaques ou hydroaériques révèlent le diagnostic sur une radiographie thoracique parfois réalisée à titre systématique. Toux, dyspnée et hémoptysie viennent compléter le tableau. Des complications à type de compression, de fissuration voire de rupture et de surinfection peuvent survenir au cours de l'évolution de ces kystes hydatiques pulmonaires.

4.5. Diagnostic biologique

La ponction biopsie du foie est à proscrire tant que les examens paracliniques n'ont pas permis d'écartier l'éventualité d'une hydatidose (risque d'échinococcose secondaire par dissémination de protoscolex lors de la ponction biopsie).

L'hyperéosinophilie dans cette helminthiase est inconstante et peut être mise en évidence plus particulièrement à l'occasion d'une rupture de kyste. Les réactions sérologiques (ELISA, immunoprécipitation, immunofluorescence indirecte) permettent d'orienter le diagnostic mais les kystes latents restent parfois muets. Le diagnostic de certitude est parfois réalisé par un examen parasitologique de liquide de ponction malgré l'interdiction de ponctionner, de kystes extraits chirurgicalement, de vomique (expectoration après rupture d'un kyste dans une bronche). Il met alors en évidence la tête du ver adulte (ou scolex), ou encore les crochets de scolex.

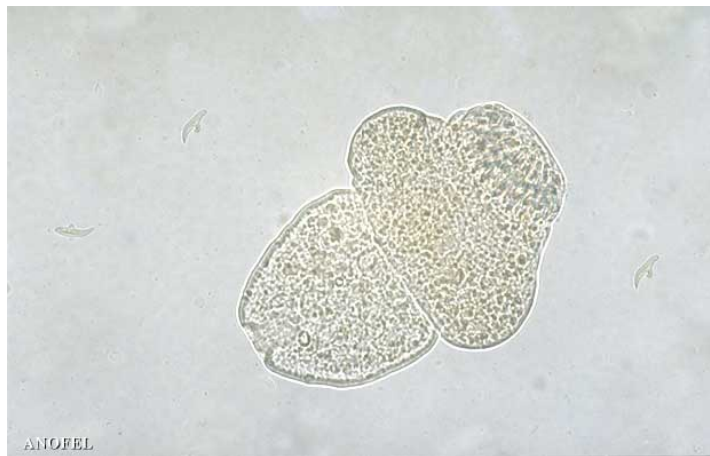

Photo : [Echinococcus granulosus – évagination du scolex](#)

Chaque protoscolex contenu dans l'hydatide se transforme en scolex qui, une fois ingéré par un hôte réceptif évolue en un ténia adulte.

(Parasitologie Mycologie. CHU Dijon.)

4.6. Traitement et prophylaxie

Le traitement est chirurgical avec extirpation en bloc du kyste hydatique ou hydatidectomie. Il faut éviter lors de cette intervention tout risque d'essaimage en ne rompant pas la paroi du kyste. Certaines équipes entraînées pratiquent la technique de PAIR (Puncture, Aspirate, Inject, Re-aspirate) en association à un traitement par l'albendazole. Ce traitement par ponction per-cutanée donne de bons résultats. Un traitement médicamenteux complémentaire chez les patients inopérable ou pour réduire le risque d'échinococcose secondaire lors de l'intervention peut être réalisé par ESKAZOLE® (albendazole) 15mg/kg/jour en cure continue ou discontinue de un à six mois.

La surveillance de l'efficacité du traitement peut être réalisée par sérologies tous les trois mois (négativation des sérologies en 12 à 24 mois). En cas d'absence de négativation des sérologies, une rechute est à envisager.

La prophylaxie repose sur la surveillance vétérinaire des troupeaux de moutons et des chiens (traitement vermifuge des chiens domestiques, élimination des chiens errants, réglementation des abattoirs). En zone d'endémie, l'homme doit se protéger par des mesures individuelles (mesures d'hygiène en cas de promiscuité avec des chiens : lavage des mains, éviter le contact des aliments avec les chiens).

5. Lambliaze (giardiase ou giardiose)

5.1. Définition

Il s'agit d'une flagellose cosmopolite du tube digestive due à *Giardia intestinalis* (autrefois appelée *Lamblia*).

5.2. Epidémiologie

Liée au péril fécal, cette parasitose digestive cosmopolite est plus fréquente chez l'enfant que chez l'adulte et dans les régions chaudes et humides. Les crèches, les collectivités et les homosexuels sont plus fréquemment concernés dans les pays développés.

5.3. Cycle

G. intestinalis est présent sous forme végétative (trophozoïte) dans la partie proximale de l'intestin grêle (duodéno-jéjunale). Il se divise par scissiparité pour donner deux trophozoïtes, ou s'enkyste pour être éliminé dans les selles et contaminer un nouvel hôte.

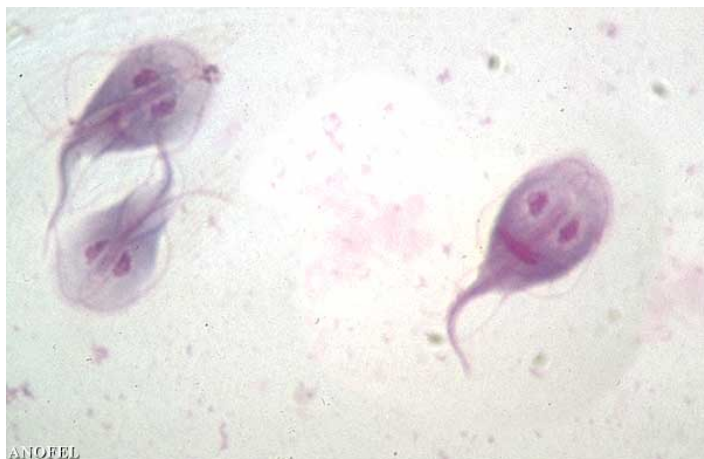5.4. Diagnostic clinique

Le plus souvent asymptomatique, la giardiose chez l'adulte peut provoquer des troubles digestifs (dyspepsie, douleurs abdominales pseudo-ulcéreuses) associés à des selles pâteuses parfois diarrhéiques. L'atteinte du système immunitaire à médiation humorale (myélome par exemple) favorise le développement de la giardiose.

Chez l'enfant, les diarrhées peuvent être plus intenses et le tableau clinique, en cas d'infestation massive, peut comporter un syndrome de malabsorption (stéatorrhée, atrophie villositaire).

5.5. Diagnostic biologique

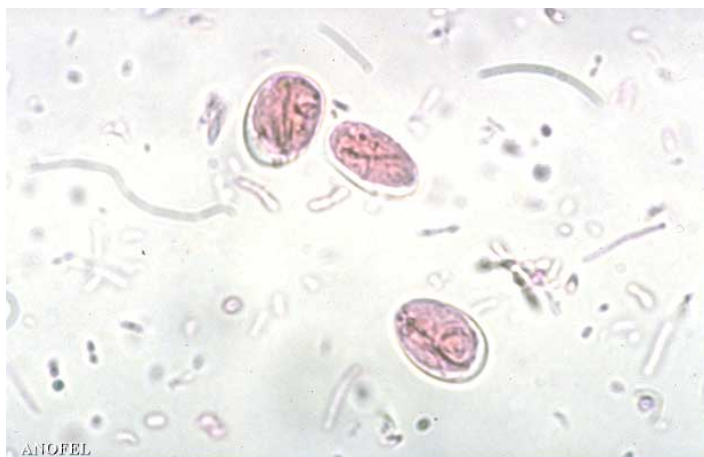Le diagnostic de certitude repose sur l'examen parasitologique des selles ou du liquide de prélèvement de tubage duodéal. Les trophozoïtes sont en forme de cerf-volant de face, mesurent 15 sur 10µm et possèdent deux noyaux et huit flagelles. Ils sont présents préférentiellement dans le liquide duodéal.



[Photo : Selles : Giardia duodenalis – forme végétative \(MGG 15x6 µm\)](#)

Tous les éléments caractéristiques de ce protozoaire sont présents : symétrie bilatérale, forme de cerf-volant, dépression réniforme faisant office de ventouse et contenant deux noyaux, corps parabasaux et 8 flagelles dirigés vers l'arrière, deux d'entre eux formant un faux axostyle.
(Parasitologie Mycologie. CHU Nice. M. Gari - Toussaint.)

Les kystes (ovales, de 10 sur 2µm) sont retrouvés dans les selles avec des périodes dites « muettes » qui imposent de répéter les prélèvements plusieurs jours de suite.



[Photo : Selles : Giardia duodenalis – kyste \(MIF 10-13 x 8 µm\)](#)

Les kystes murs contiennent quatre noyaux (non visibles ici). L'élément le plus constant est un faisceau de flagelles en S allongé qui barre le kyste dans le sens de la longueur. Le cytoplasme se rétracte et se décolle fréquemment de la coque.

(Parasitologie Mycologie. CHU Tours. Th. Duong.)

5.6. Traitement et prophylaxie

- **Traitement curatif :** FLAGYL® (métronidazole) 10 mg/kg/jour en deux prises quotidiennes pendant une semaine. Possibilité de réaliser une deuxième cure 10 jours plus tard. Les sujets contacts peuvent être également dépistés et traités.
- **Prophylaxie :** Contrôle des eaux, lutte contre le péril fécal. En collectivité, traitement des sujets infectés.

6. Amibiase (amoébose)

6.1. Définition

Microorganismes unicellulaires, les amibes au sens large font partie de la classe des rhizopodes. Trois genres sont des parasites du tube digestif humain : *Entamoeba*, *Endolimax* et *Pseudolimax*. Seule *Entamoeba histolytica* est véritablement pathogène chez l'homme et susceptible de provoquer une amibiase *stricto sensu*.

6.2. Epidémiologie

Parasitose digestive liée au péril fécal et se développant particulièrement dans les régions chaudes et humides, l'amibiase sévit néanmoins sur un mode endémique au delà des limites intertropicales (sud de l'Espagne, Italie par exemple). En France, les sujets contacts d'un patient ayant contracté une amibiase à l'étranger, les professionnels exposés (égoutiers) ainsi que les homosexuels masculins sont des sujets susceptibles d'être infestés.

6.3. Cycle

Entamoeba histolytica, seule espèce réellement pathogène, est non distinguable morphologiquement d'*Entamoeba dispar*, espèce non pathogène. Ainsi, ces deux espèces ont longtemps été confondues en une seule espèce ayant deux formes, une pathogène et une non pathogène.

E. histolytica existe sous forme végétative virulente (20 à 40 µm) qui ne s'enkyste jamais. Elle est la forme virulente et on peut la retrouver dans la paroi digestive d'un sujet atteint ou dans les selles dysentériques. Elle est hématophage et la présence d'hématies à l'intérieur de l'amibe témoigne de cette virulence.

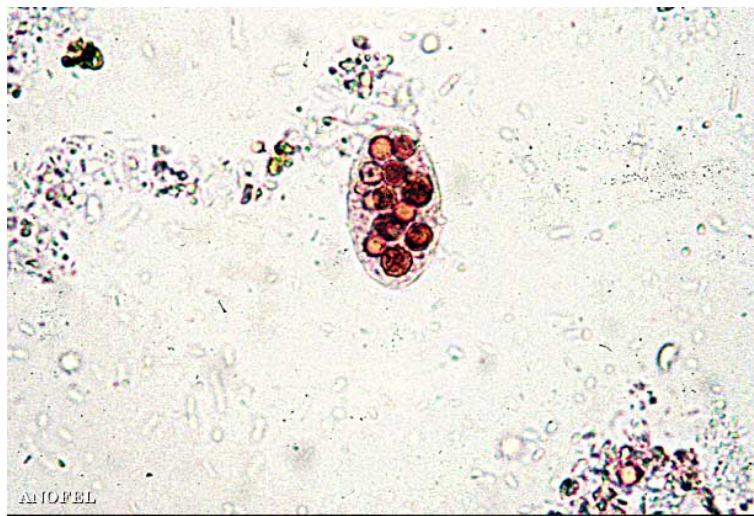


Photo : Selles : *Entamoeba histolytica* (MIF 20-40 µm)

Les hématies sont colorées en rouge. *E. histolytica* peut en ingérer une grande quantité. La forme végétative ressemble alors à un sac de noix. Le noyau est souvent caché par les hématies. Ici, il est situé dans la partie supérieure gauche du parasite.

(Parasitologie. Faculté de Médecine de Necker. Paris. J.F. Pays.)

Une autre forme végétative d'*E. histolytica* plus petite (10 à 15 µm), non virulente est susceptible de s'enkyster et de disséminer dans l'environnement via les fèces.

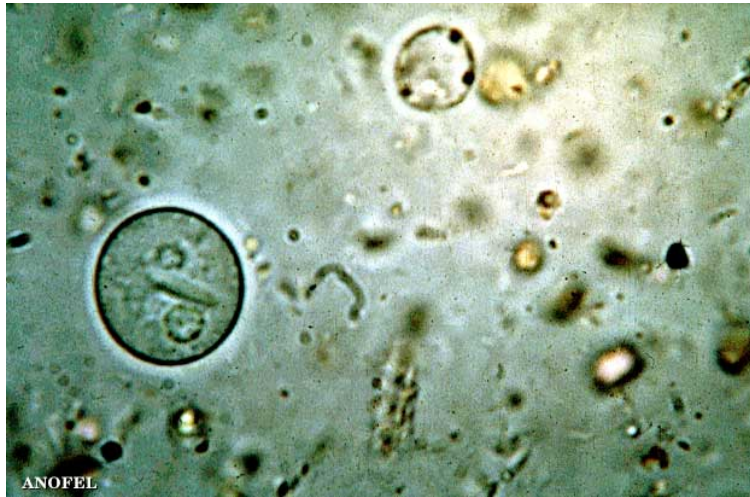

Photo : *Entamoeba histolytica*/dispar – kyste à 2 noyaux (eau formolée 10-15 µm)

Les deux noyaux, un seul est bien visible, entourent un corps sidérophile dont la forme en cigare est assez caractéristique d'*E. histolytica*. Les corps sidérophiles d'*E. Coli* sont généralement beaucoup plus fins et ressemblent à des aiguilles.

(Parasitologie. Faculté de Médecine de Necker. Paris. J.F. Pays.)

L'infestation humaine se fait par ingestion de kystes soit directement à partir de selles contaminées, soit indirectement via des aliments ou de l'eau souillés. Une fois dans le tube digestif, *E. histolytica* peut dans certaines conditions (baisse de l'état général du patient, modification de la flore intestinale) débiter un cycle pathogène avec invasion de la muqueuse intestinale, ulcération de la paroi colique et possible dissémination par voie hématogène jusqu'au foie ou au poumon. Dans d'autres circonstances, seule la forme végétative non virulente se divise, s'enkyste et peut alors disséminée dans l'environnement via les matières fécales.

6.4. Diagnostic clinique

Il faut distinguer l'amibiase intestinale (ou dysenterie amibienne) qui correspond à l'agression de la muqueuse intestinale par le parasite, de l'amibiase viscérale résultant de la dissémination du protozoaire dans l'organisme.

6.4.1. Amibiase intestinale (*amoebose colique*)

Dans sa forme typique (amibiase intestinale aiguë ou dysenterie amibienne), après une incubation de durée variable, le patient présente sans fièvre des douleurs abdominales (épreintes, ténésme) associées à une diarrhée aféciale marquée de sang et de mucus. Le colon gauche peut être dur à la palpation et la rectoscopie peut montrer des ulcérations de la muqueuse colique.

Il peut exister des formes atténuées et des formes suraiguës au pronostic plus sombre.

6.4.2. Amibiase viscérale

L'amibiase hépatique (amoebose hépatique) est la forme viscérale la plus fréquente. Environ trois mois après une infestation amibienne (passée plus ou moins inaperçue en cas de forme atténuée), l'atteinte hépatique s'exprime d'abord par une hépatite amibienne pré-suppurative (hépatomégalie douloureuse, fièvre modérée). Puis, en cas de formation d'un abcès hépatique, il s'associe un tableau clinique faisant évoquer une suppuration profonde (hyperleucocytose à

polynucléaires neutrophiles, fièvre oscillante, altération de l'état général, syndrome inflammatoire). L'échographie hépatique montre alors une collection liquidienne de taille variable et qui, si elle est ponctionnée, met en évidence un pus de couleur « chocolat » dépourvu d'amibe. D'autres localisations extra-digestives peuvent se voir après une amibiase intestinale due à *E. histolytica*, elles sont pleuro-pulmonaires ou encore cérébrales.

6.5. Diagnostic biologique

Le diagnostic direct au cours d'une amibiase intestinale est effectué sur selles récemment émises. Il faut répéter cet examen à trois reprises afin de s'affranchir des périodes dites « muettes » durant lesquelles le parasite n'est pas émis. La recherche d'amibes hématophages sur mucus prélevé au cours d'une rectosigmoïdoscopie lui est supérieure en terme de sensibilité. Devant l'impossibilité en microscopie optique de faire la différence entre les formes végétatives des deux espèces d'*Entamoeba* ; le résultat positif sera rendu : formes végétatives d' *E. histolytica*/*E. dispar*

La recherche d'amibes dans les selles est le plus souvent négative lors d'une amibiase viscérale. Le diagnostic biologique est alors sérologique (ELISA, immunofluorescence, hémagglutination indirecte, immunoélectrophorèse).

6.6. Traitement et prophylaxie

La présence de formes végétatives d'*E. histolytica*/*E. dispar* dans le tube digestif sans symptomatologie clinique (amibiase infestation) peut être traitée simplement par un amoebicide de contact (INTETRIX® (tibroquinol et tiliquinol) 2 g par jour pendant 6 jours). L'amibiase intestinale et l'amibiase viscérale devront systématiquement être traitées par un amoebicide tissulaire (FLAGYL® (métronidazole) 2g par jour pendant 7 jours). Ce traitement devra toujours être suivi d'un traitement par un amoebicide de contact afin de prévenir les rechutes à distance.

En cas d'abcès de grande taille ou d'évolution non favorable sous traitement un drainage chirurgical doit être discuté.

Il n'existe pas de prophylaxie médicamenteuse anti-amibienne, la prévention repose sur des mesures d'hygiène appropriées (lavage des mains, des crudités; pelage des fruits). Les antiseptiques locaux (iode, chlore) n'ont qu'une action partielle sur les kystes d'amibes. On peut y associer le dépistage et le traitement des porteurs sains de kystes.